TOUCHE PAS A MES CANINES

B.Duthérage 62700 Bruay Labuissière

Les enfants de 6 ans que nous voyons arriver à notre consultation avec un encombrement incisif n'ont certainement pas bénéficié des bienfaits de la tétée au sein maternel et de la mastication alternée d'aliments durs préconisés par le Professeur PLANAS[24]. (Fig.1)

Figure 1

Les thérapeutiques utilisées dans la plupart de ces cas comportent malheureusement l'extraction des quatre canines temporaires, décision qui, plus tard, s'averra désastreuse pour la denture définitive.

Guidée la plupart du temps, par une motivation uniquement esthétique, l'extraction des canines temporaires nous entraîne dans un processus pervers aboutissant, à l'âge adulte, à la **perte d'un quart de la denture.**

Il est vrai que la plupart des manuels d'orthodontie stipulent qu'un encombrement incisif égal ou supérieur à 5mm mérite une intervention par «pilotage» ou «extractions programmées» (ou guidées) des dents temporaires, termes trop positifs pour un résultat aussi négatif pour la denture adulte.

HOTZ[in 21] en 1970 préconisait:

- dans un premier temps, l'extraction précoce des canines temporaires afin de retarder l'éruption des canines définitives que l'on souhaite voir évoluer après les premières prémolaires,
- dans un deuxième temps, l'extraction des premières molaires temporaires. DALE[13] estime que, lorsque le germe sous-jacent possède la moitié de sa racine minéralisée, l'avulsion de la dent temporaire hâte son évolution sur l'arcade, l'inverse entraînant un retard d'évolution,
- dans un troisième temps, l'extraction des quatre premières prémolaires,
- puis l'extraction des deuxièmes molaires temporaires après l'évolution des canines définitives,
- la dernière étape étant l'alignement en technique multi-attaches après l'évolution des secondes prémolaires.

L’avantage de cette technique serait de raccourcir, en principe, la durée du traitement mais au détriment d’un inconvénient majeur, à savoir, l’extraction de DOUZE DENTS TEMPORAIRES ET DE QUATRE DENTS DEFINITIVES.
Le paradoxe est évident entre les progrès de la pédodontie qui nous ont encouragés à conserver des dents temporaires cariées et les méfaits d’une orthodontie excessivement esthétique qui nous font extraire des dents temporaires saines.
Outre le traumatisme psychologique, souvent définitif, subi par les enfants, il nous semble relativement difficile de justifier, à leurs yeux et à ceux de leurs parents, des thérapeutiques aussi contradictoires.

Pour l’enfant parvenu à l’âge de douze treize ans, il faut bien reconnaître que, pratiquement, rien n’a été envisagé dans le but de tenter de favoriser la croissance des maxillaires, bien au contraire:

BAKKER, WASSENBERG et VAN DER LINDEN[1,28] ont montré que les contacts entre les couronnes des dents permanentes en éruption et les racines des temporaires voisines conduisent à des modifications de dimensions d’arcade et, plus particulièrement, à une augmentation de la distance inter-canines, laquelle est irrémédiablement perdue lors de l’extraction prématurée des canines temporaires.(Fig.2)

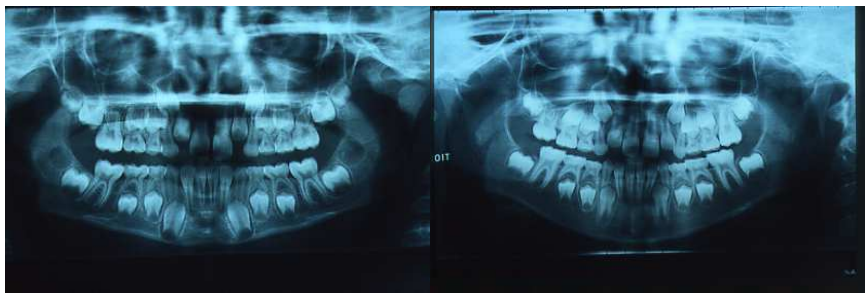

Figure 2

Annie SOULET[27] a montré que l’extraction des quatre canines temporaires provoque un effondrement de la dimension verticale et donc une aggravation de la supraclusion incisive, entraînant ainsi un blocage de la croissance et une version linguale des incisives mandibulaires (évaluée à 7° par TWEED), ce qui correspond à un repositionnement distal de la denture ..... que l’esthétique faciale contre indique fréquemment, ainsi qu’à une diminution de la distance inter-canines, qui, de nouveau, aggrave la DDM. (fig. 3)

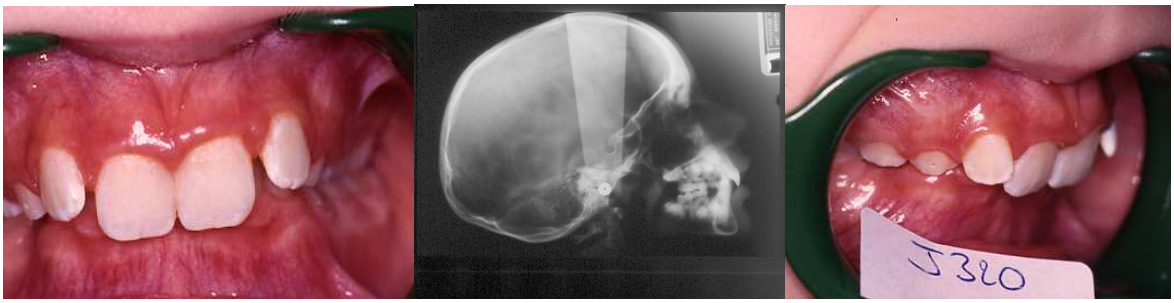

Figure 3
(Surtout ne pas extraire)

Encore, ici, ne parlons-nous que du rôle passif de la canine. Qu'en est-il de son rôle actif, non négligeable, dans la croissance des maxillaires?
De par sa position privilégiée sur la suture pré-maxillo-maxillaire, elle participe, d'une part, à la croissance transversale des maxillaires, et, d'autre part, grâce aux relations inter-canines supérieures et inférieures, à la mécanique mandibulaire.
Les dents sont entourées, à l'intérieur des tissus gingivaux et desmodontaux, de récepteurs sensitifs classés selon leur seuil de sensibilité en adaptation rapide, lente ou intermédiaire pour répondre d'une manière efficace aux informations enregistrées.
Principalement situés au niveau de l'apex, ces mécano-recepteurs analysent les caractéristiques des forces appliquées sur les dents, en intensité et en direction, et transmettent ces informations par l'intermédiaire du noyau trigéminal au système nerveux central qui renvoie une réponse adaptée d'une extrême précision.
Il est important de souligner aussi, qu'en période de croissance, ces mêmes mécano-récepteurs vont induire une réponse de croissance au niveau des os et des sutures concernés. (Fig. 4)

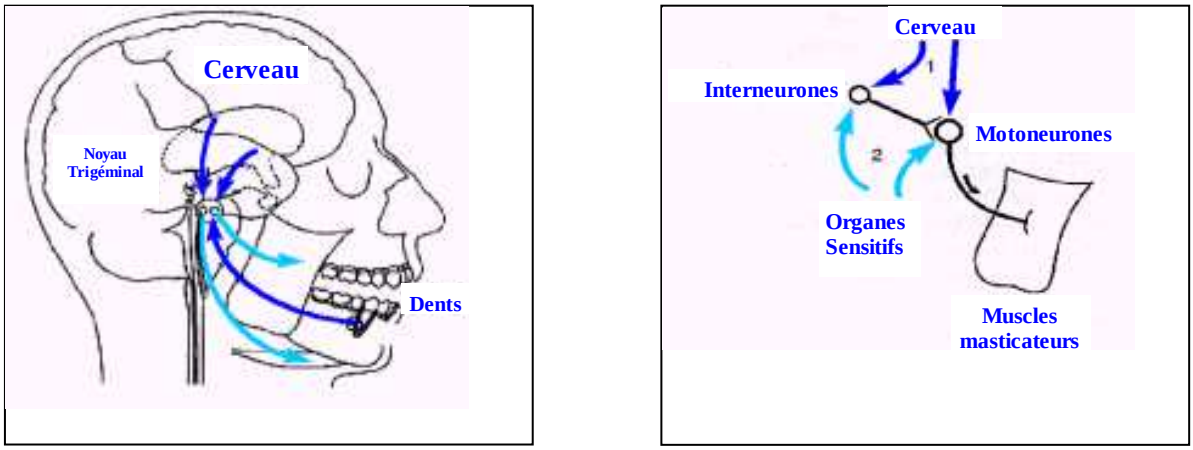

Figure 4
Mécano-récepteurs et système Trigéminal (d'après Oslon et al.)

Les études prouvent que la canine est, après les incisives, la dent la plus sensible à la stimulation et BONAGURO[in20] a montré qu'elle avait le seuil différentiel le plus faible, c'est à dire qu'elle arrive à déterminer le plus petit écart entre deux forces d'intensités différentes.
Mais c'est surtout la conjonction des travaux de HANNAN, BYERS, FUJITA, MEI[in 20] sur la sensibilité directionnelle des récepteurs parodontaux (Fig. 5), des travaux de TABATA[in10,20] sur l'intensité de réponse et champ directionnel (Fig. 6) et des travaux de BUCKLAND-WRIGHT[8] sur le chat qui ont permis d'affirmer le rôle essentiel de la canine dans la croissance transversale des maxillaires .
Grâce à leur sensibilité directionnelle, les mécano-récepteurs parodontaux réagissent, non seulement aux stimuli exercés dans l'axe des dents, mais aussi aux stimuli exercés obliquement et l'intensité de la réponse varie en fonction de la direction de ces stimuli, par exemple, la face mesio-linguale des canines supérieures et la face disto-vestibulaire des canines inférieures semblent plus réceptives aux stimuli justifiant la classe I canine. Même si certains prétendent que, si la canine possède le plus de mécano-récepteurs ce serait dû à la taille de sa racine et non pas à son rôle spécifique, il n'empêche que les informations fournies, permettent au cerveau de contrôler, à tout instant, la position spatiale de la mandibule et des A.T.M.

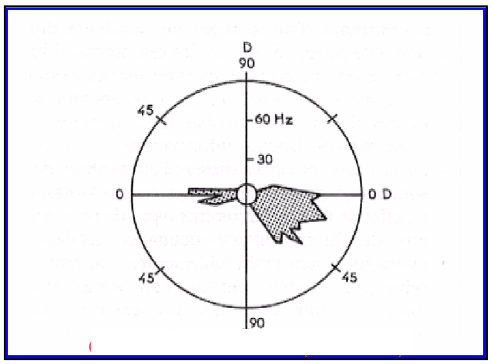

Figure 5

CHAMP DIRECTIONNEL
(selon MEI)

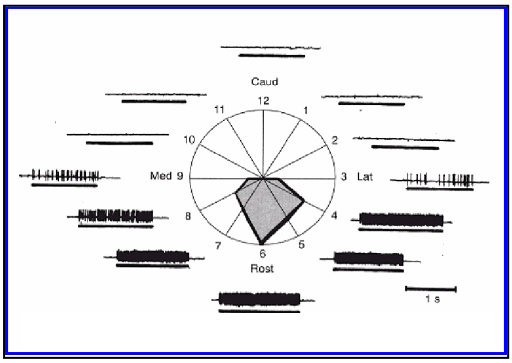

Figure 6

INTENSITE DE REPONSE ET CHAMP DIRECTIONNEL
(TABATA)

Revenons sur les très intéressants travaux de BUCKLAND-WRIGHT[8] sur le chat qui lui ont permis de développer la théorie de la continuité structurelle. (Fig. 7)
Pour résumer et simplifier disons que l'organisation architecturale intérieure de l'os, compact et spongieux, se compose de barres osseuses alignées dans la meilleure direction (et plus seulement de manière orthogonale comme on le prétendait antérieurement) pour transmettre les forces appliquées aux dents vers la partie de l'os qui absorbe le mieux les forces par son épaisseur et / ou vers la partie de l'os capable de produire une force opposée et / ou vers les tissus mous.

Par exemple les forces considérables appliquées sur la canine lorsque le chat déchire sa proie seront transmises non seulement vers l'apophyse montante du maxillaire, vers l'orbite et l'arcade zygomatique mais aussi le long des procès alvéolaires des molaires et parallèlement à la suture transverse du palais dur.

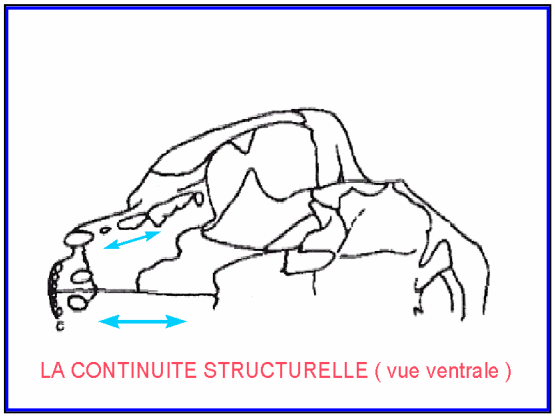

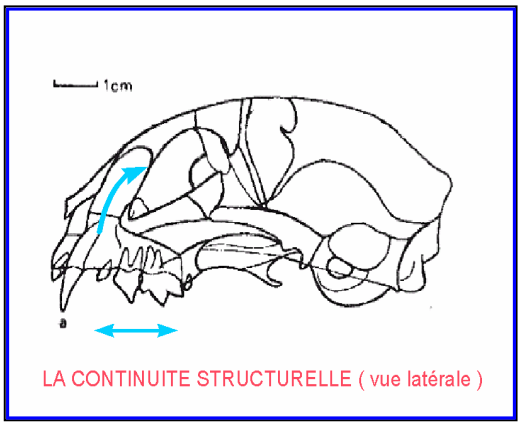

Figure 7

Chez nous les hommes, le schéma est similaire quoique différent puisque notre alimentation est de type omnivore c'est à dire que nous n'avons pas uniquement des mouvements en charnière d'ouverture-fermeture, mais aussi des mouvements de latéralité comme c'est le cas lors de l'occlusion balancée de GYSI[in 24]:

«Frottement de toutes les dents inférieures contre toutes les dents supérieures lors des mouvements de latéralité aussi bien du côté travaillant que du côté balançant à l'exception de la canine du côté balançant.»(Fig.8)

Figure 8

Pourquoi cette exception? Pourquoi la canine côté balançant (ou non travaillant) n'a t'elle pas de contact avec son homologue comme toutes les autres dents?
Il suffirait pour cela qu'elle soit bicuspidée. Pourquoi ne l'est-elle pas?
La réponse peut se trouver dans l'étude de l'Anatomie Comparée et dans le rôle multifonctionnel de la canine.

Arme redoutable chez les carnivores servant à tuer et à dilacérer les proies, servant à impressionner l'adversaire et à se défendre, elle est aussi guide pour permettre l'engrênement des molaires acérées en forme de ciseaux qui

fonctionnent uniquement en mouvements verticaux d'ouverture-fermeture.(Fig.9)

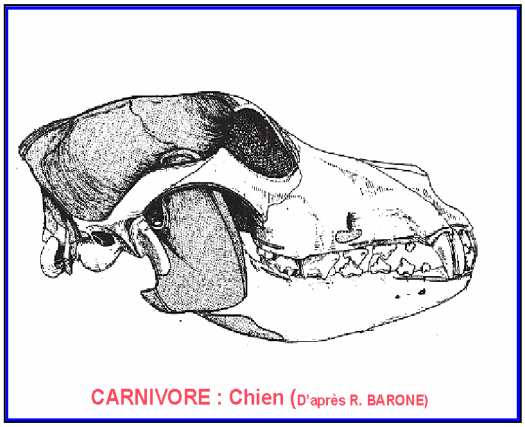

Figure 9

A l'opposé, elle disparaît complètement ou se transforme en incisive chez les Ongulés,équidés et herbivores,(Fig.10) devenant inutile pour l'alimentation et même peut-être une gêne pour les mouvements exclusivement horizontaux de la mastication et elle est remplacée pour la survie de l'espèce ou la lutte pour la suprématie à l'intérieur du groupe par les cornes ou les défenses comme chez les éléphants, défenses qui, soit dit en passant, ne sont pas des canines mais des incisives puisqu'elles dépendent du pré-maxillaire (argument depuis longtemps admis en Anatomie Comparée).

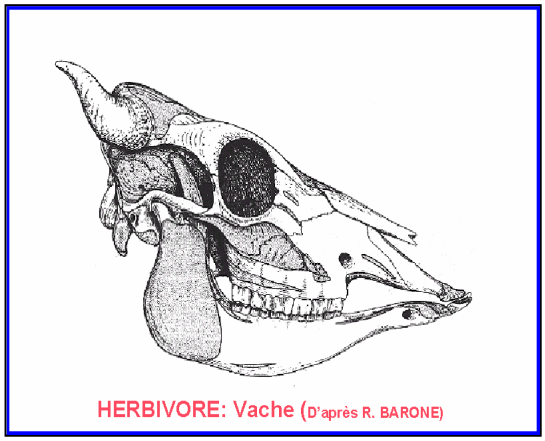

Figure 10

Chez les omnivores, dont fait partie l'homme, elle se réduit ou se positionne en dehors de l'arcade lorsqu'elle se transforme en outil ou en défense par exemple ici chez le porc.(Fig. 11)

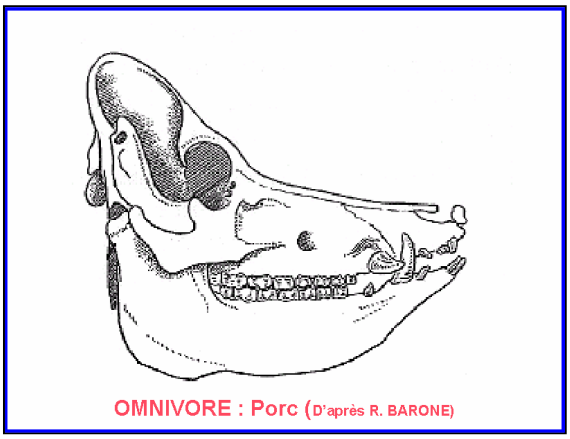

Figure 11

Grâce à cela elle conserve son rôle de guide pour aussi bien les mouvements verticaux que les mouvements horizontaux sans perdre toute l'efficacité de sa forme lors de la dilacération des aliments et, de ce fait, elle ne peut être bicuspidée.

La nature a réalisé, pour cette dent unique, le meilleur compromis possible entre ses différentes fonctions tout en lui permettant, grâce à sa forte racine, d'accepter sans dommage, de ne pas avoir de contact une fois sur deux lors de la mastication alternée.

C'est pendant les mouvements de latéralité de la mastication que la conjonction de la sensibilité directionnelle de la canine et les forces transmises vers le palais dur, va prendre toute son importance.

Du côté travaillant, le condyle qui effectue seulement un mouvement de rotation n'entraînera pas de réponse de croissance, par contre, du côté orbitant le condyle effectue un mouvement de translation et c'est ce mouvement de translation qui, en réalisant une traction du ligament rétro-méniscal, entraînera une réponse de croissance adaptative qui n'intéressera alors que l'hémi-mandibule homolatérale. (Fig.12 a)

Simultanément, le frottement occlusal des dents de l'hémi-arcade inférieure, travaillant contre leurs antagonistes supérieures entraînera une stimulation mécanique des récepteurs parodontaux responsables d'une réponse de

croissance adaptative sous forme d'élargissement et d'avancée du maxillaire supérieur du côté mastiquant. (Fig.12 b,c)
Le système se développe à la fois dans le sens antéro-postérieur et dans le sens transversal et les canines participent efficacement à ce développement.

Donc, un mouvement de mastication à droite va induire:

- un allongement de l'hémi-mandibule gauche. (Fig.12 a)
- un élargissement et une avancée de l'hémi-maxillaire droit. (Fig.12 b,c)

Et alternativement, un mouvement de mastication à gauche va induire:

- un allongement de l'hémi-mandibule droite. (Fig.12 d)
- un élargissement et une avancée de l'hémi-maxillaire gauche. (Fig.12 e,f)

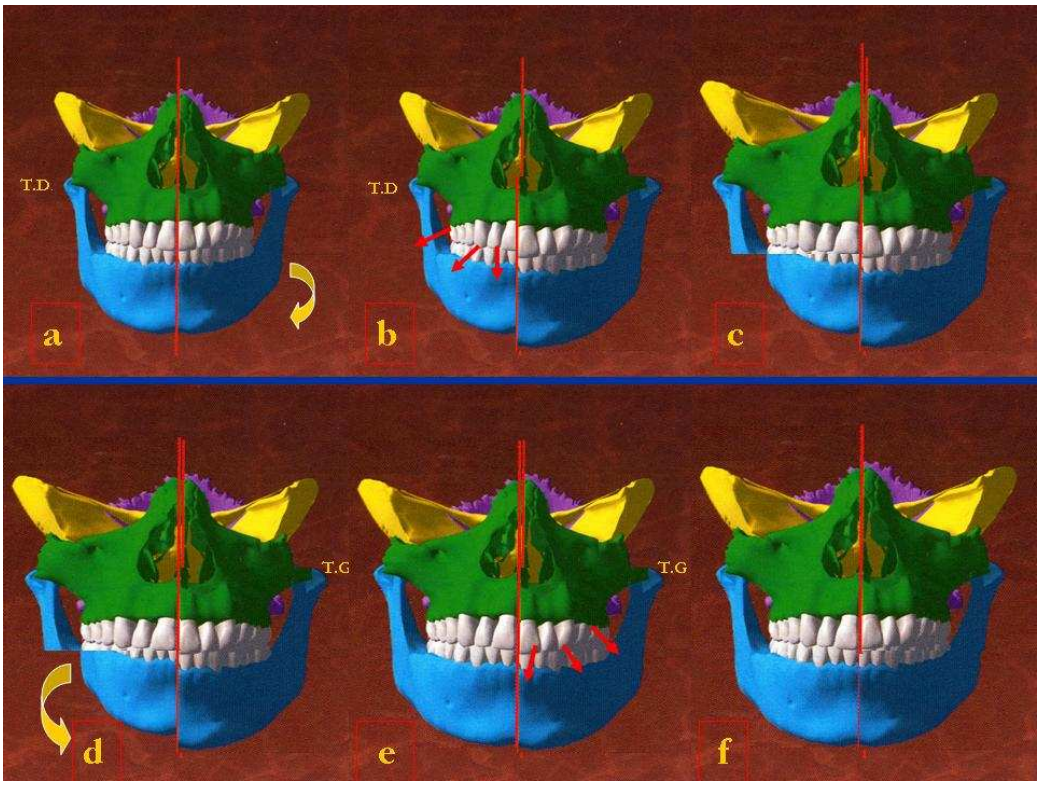

Figure 12
La croissance de l'appareil manducateur

C'est cette mécanique du pilon mandibulaire sur le mortier maxillaire qui va permettre, non seulement la croissance harmonieuse et suffisante pour loger toutes les dents, mais aussi la mise en place, en fonction des différents facteurs décrits par Hanau[in 24], (la hauteur cuspidienne, la pente condylienne, la pente incisive, l'orientation du plan d'occlusion et la courbe de décollage), d'un plan d'occlusion équilibré permettant aux mouvements de latéralité de s'exprimer pleinement.

La boucle est bouclée, le système est autonome et fonctionne merveilleusement bien. A condition toutefois, que l'alimentation ne soit pas uniquement molle mais composée aussi d'éléments durs et secs.
Imaginez que le système ne fonctionne que d'un seul côté, par exemple le côté droit, nous obtiendrons une augmentation unilatérale du maxillaire supérieur droit et de la mandibule gauche créant de ce fait une asymétrie faciale avec, en général, une déviation du point incisif inférieur à droite, c'est à dire du côté travaillant.

Si nous examinons nos jeunes patients en occlusion, nous remarquons souvent une non-correspondance des milieux incisifs avec une déviation du point incisif inférieur du côté travaillant accompagnée d'une distoclusion molaire et canine du même côté et une normoclusion molaire et canine du côté opposé ou non-travaillant.
Donnons lui un chewing-gum à mastiquer, on constatera qu'il ne mastique que d'un seul côté. (Fig. 13)

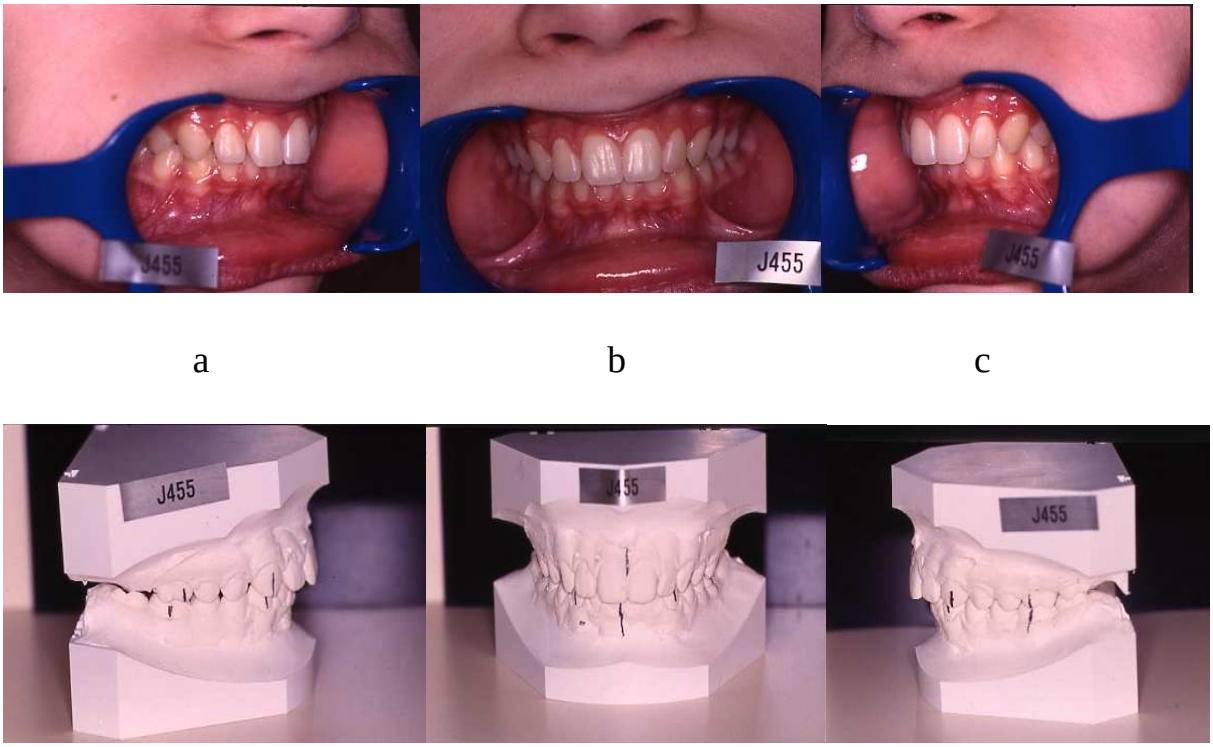

a b c

d e f

Figure 13
Occlusion d'un patient mastiquant à droite.
(a: Cl.II canine à droite, b: déviation du point inter-incisif inf. à droite, c: Cl.I canine à gauche, d: Cl.II canine et molaire à droite, e: déviation du point inter-incisif en occlusion du côté travaillant, f: Cl.I canine et molaire à gauche)

De même, si les mouvements de mastication se font uniquement en ouverture-fermeture sans mouvements de latéralité, nous observons un hypodéveloppement mandibulaire et maxillaire avec rétromandibulie, endomaxillie et aggravation de la DDM.
Ce rôle prépondérant de la canine sur la croissance sera, n'en doutons pas, certainement confirmé par d'autres expériences. Il ne faut cependant pas oublier non plus son action au cours de la déglutition.

Non seulement la perte prématurée des canines, souvent accompagnée de la perte des molaires temporaires lors des extractions pilotées par exemple, crée une béance prolongée latérale dans laquelle vient s'étaler la langue, mais en plus, l'absence de contact propioceptif de la langue au niveau des canines en occlusion empêche ou retarde la mise en place de la déglutition adulte. On sait, par expérience, que la rééducation de la déglutition atypique due à une béance antérieure(succion de pouce ou tétine) est plus facile s'il existe un contact canin.

Nous voyons donc que, loin d'être un handicap, les canines temporaires peuvent, au contraire, être des alliées et qu'il faut à tout prix les respecter.
Il faut donc résister à la tentation d'extraire pour une raison purement esthétique, lorsque la DDM est légère, en sachant que, comme le disait BAKKER[1]:
«il n'y a pas de donnée qui prouve que les rotations primitives des incisives soient un signe avertisseur d'encombrement futur. Les rotations primitives se corrigent spontanément, après éruption, si l'espace disponible le permet.»
De plus le résultat esthétique n'est pas toujours garanti mais souvent transitoire, comme le prouve cette mise en éventail disgracieuse des incisives après la perte des butées latérales. (Fig.14)
Ceci pouvant aggraver aussi le risque de rétention des canines définitives.

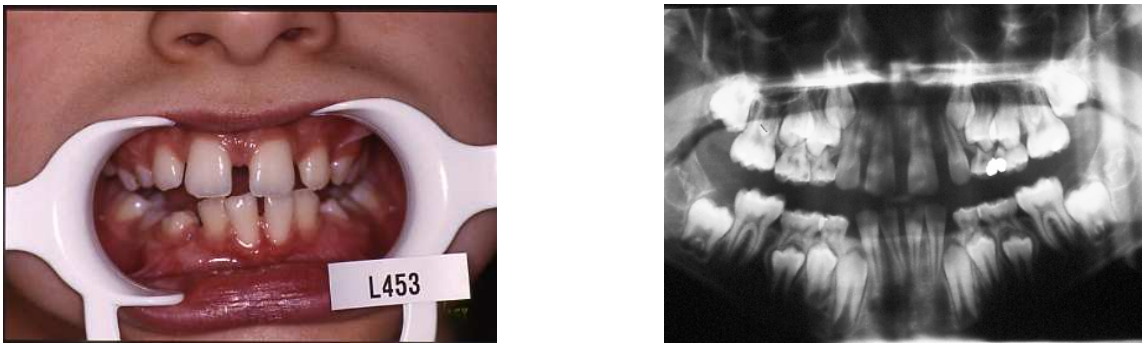

Figure 14

On peut aussi meuler les faces mésiales et distales des canines temporaires, mais, c'est reculer pour mieux sauter, la place disponible restant inchangée puisqu'il n'y a pas d'augmentation de la taille des maxillaires.

Le seul moyen réellement efficace sera de favoriser la croissance des maxillaires en supprimant les obstacles qui empêchent la mise en place d'une mastication alternée par des meulages sélectifs: (Fig.15)

- des faces mésio-linguales des canines supérieures et des faces disto-vestibulaires des canines inférieures.
- des canines opposées au côté mastiquant, donc du côté non-travaillant, avec, si nécessaire, l'augmentation, grâce à des composites, des canines du côté travaillant, pour corriger une asymétrie.

Figure 15
(Meuler les faces mésio-linguales des canines supérieures et les faces disto-vestibulaires des canines inférieures en bleu mais ne pas toucher au rouge.)

Ces meulages sélectifs peuvent être réalisés pratiquement sans douleur à partir de trois ou quatre ans et il est remarquable de constater une mise en route quasi spontanée des mouvements physiologiques de mastication aboutissant en quelques mois à un gain de place notoire avec ouverture de diastèmes inter-incisifs.

MAIS ATTENTION! l'apprentissage des meulages sélectifs prophylactiques en vue d'obtenir une occlusion équilibrée de GYSI est long et difficile, un meulage incorrect pouvant être, bien entendu, pire que l'absence de meulage.
Souvent le traitement étant entrepris trop tardivement, les meulages ne sont pas suffisants pour remettre en route la mécanique. On pourra alors utiliser les plaques à pistes de Planas (Fig.16) qui permettront d'obtenir jusqu'à 11mm. d'expansion au maxillaire supérieur et également à la mandibule, ceci étant

prouvé par la Goniométrie Orthodontique de Michel CHATEAU[11,12] et de Carlos DE SALVADOR PLANAS[26], augmentation largement suffisante pour éviter toute extraction ultérieure.(Fig.17)

Figure 16
(Pistes de Planas en bouche après meulages)

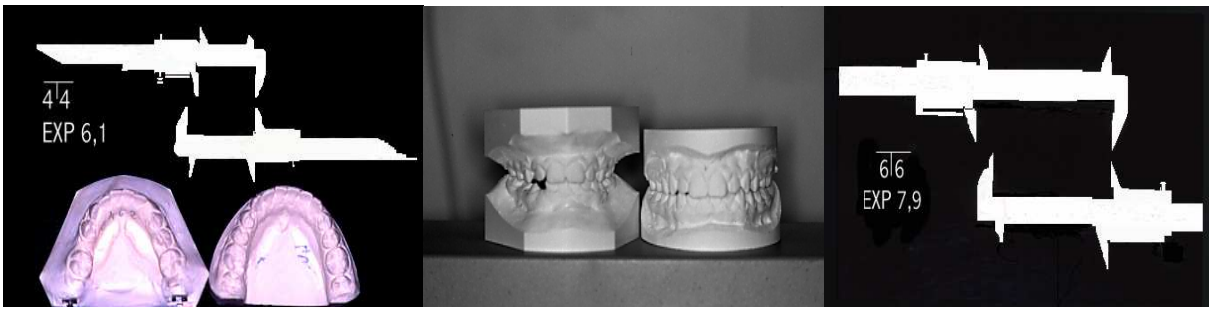

Figure 17
(Expansion obtenue par les pistes de Planas)

Une autre raison souvent invoquée pour extraire les canines temporaires est le risque de rétention des canines définitives.
L'étiologie des inclusions canines est multiple et incomplètement élucidée:

D.D.M. sévère
Hérédité
Dent surnuméraire ou agénésie
Brièveté de la racine de l'incisive latérale
Maturité dentaire retardée
Densité de l'os alvéolaire et de la muqueuse
Anatomie du palais

et il faut souvent traiter au cas par cas.
Il semble aussi que les canines incluses soient plus nombreuses dans nos civilisations modernes:
CRAMER[in 6] en 1929, trouvait 1,4 % et MEAD[in 6] en 1930, 1,57 % de canines incluses chez les américains de race blanche.

MONTELIUS[23] en 1932 admettait que les canines incluses étaient plus nombreuses dans la race blanche que dans les autres races.
MEAD[in 6] en 1930, après avoir examiné 4927 crânes anciens de races différentes où il ne trouva aucune canine incluse, conclut que l'inclusion des canines de même que des troisièmes molaires était le reflet d' un processus d'évolution.
Cette conclusion ne semble pas très éloignée de l'hypothèse de PLANAS[24] sur le manque de stimuli paratypiques dû à une alimentation moderne trop molle.
Nous savons maintenant traiter les DDM sévères et réduire le risque de rétention canine sans extraire les canines temporaires.
Le problème est plus délicat quand la racine des incisives latérales définitives est trop courte ou lorsque les latérales n'existent pas.
A l'âge de trois ans la canine est située haut dans le maxillaire, la couronne étant dirigée mésialement et quelque peu lingualement(Fig.18).Elle se déplace progressivement vers le plan d'occlusion en se redressant distalement et en glissant le long de la face distale de la latérale.Si celle-ci n'existe pas ou si la racine est trop courte, le guidage ne se fait pas et la canine continue d'évoluer mésialement.(Fig.19)

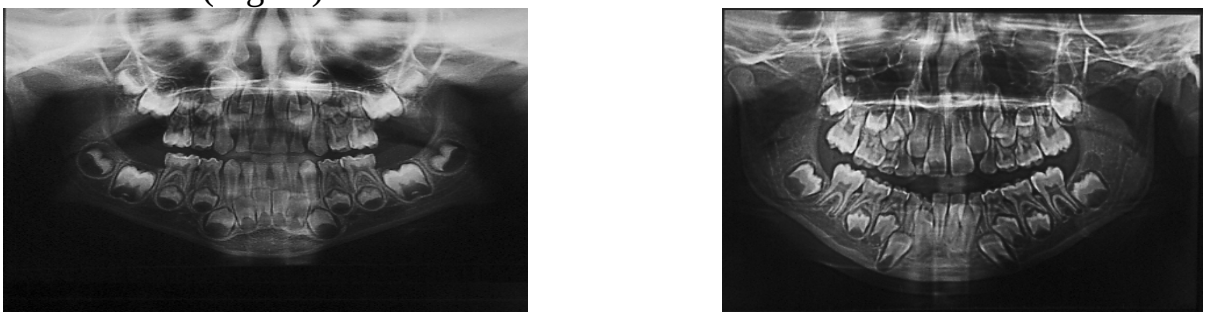

Figure 18
(Evolution des canines)

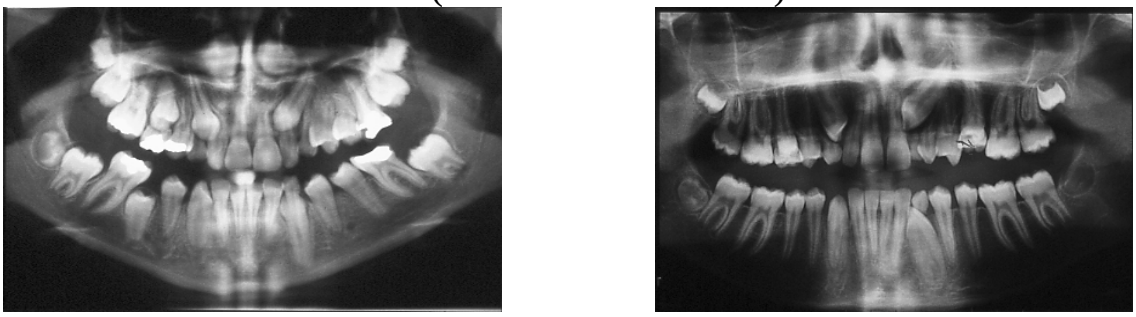

Figure 19
(Inclusions des canines définitives)

BECKER et al.[4,5]en 1984 trouvent une corrélation significative entre la longueur de la racine de la latérale et l'inclusion de la canine: plus la racine est courte plus l'inclusion est fréquente.

Le traitement préconisé dans ce cas est l'extraction de la canine temporaire pour modifier le trajet d'éruption de la canine permanente vers le trajet de moindre résistance. Plus exactement, il semble que le remaniement osseux à la suite de l'extraction pourrait contribuer à la stimulation de l'ostéoclasie au niveau du plafond osseux du germe en contact avec l'alvéole.

Grâce aux meulages sélectifs et aux plaques à pistes, la denture va recouvrer les mouvements de latéralité d'une mastication équilibrée selon GYSI et, à fortiori, la stimulation nécessaire à l'évolution normale de la canine définitive en préservant les canines temporaires: mais, à condition, que la thérapeutique soit entreprise le plus tôt possible.

Il existe certainement d'autres raisons de conserver les canines temporaires, mais celles qui viennent d'être exposées montrent leur importance et il apparaît souhaitable qu'un praticien hésite à s'engager dans un cercle vicieux infernal qui l'obligera, après l'extraction des quatre canines temporaires, à enlever aussi quatre prémolaires et bien souvent, à réaliser, plus tard, la germectomie des dents de sagesse ce qui représente, non seulement, la perte du quart de la denture mais aussi de plus du tiers de la surface de broiement.

Cette dent unique (en effet il y a plusieurs incisives, prémolaires et molaires mais il y a qu'une seule canine) Tour de Guêt des mâchoires comme l'a si bien dit Pierre FRONTY[16] dans «Plaidoyer pour la canine» qu'elle soit temporaire ou définitive, n'a certainement pas encore livré tous ses secrets, en attendant, notre rôle est de la préserver et de l'utiliser à bon escient pour obtenir, à la fin de nos traitements orthodontiques, des dentures qui se rapprochent le plus possible de ce que nous trouvons encore de temps en temps dans la nature.(Fig.20 et Fig.21)

Figure 20
(Denture quasiment parfaite sans traitement méritant peut-être un petit meulage

Figure 21
(Denture après traitement sans extraction selon la technique Planas)

BIBLIOGRAPHIE

1. **Bakker P, Wassenberg H, Van Der Linden F**.Remplacement des incisives inférieures.Rev. ODF 1979 ; 13, IV :415-435.

2. **Bassigny F**. Les signes prémonitoires d'inclusion des canines supérieures : Une approche préventive.Rev. ODF 1990 ;24 :91-102.

3. **Bassigny F.** Le traitement précoce d'une dysharmonie dento-maxillaire sévère : le guidage de l'éruption des incisives et des canines.Rev.ODF 1990 ;24 :191-218.

4. **Becker A et al.**The incidence of anomalous lateral incisors in relation to palatally displaced cuspids.Angle Orthod 1981;51:24-29.

5. **Becker A et al**.Root length of lateral incisors adjacent to palatally displaced maxillary cuspids.Angle Orthod 1984; 54:218-225.

6. **Benauwt A.** Canines incluses.Rev.ODF 1968; 2: 278-288.

7. **Borie J.** Mécanisme de l'occlusion dentaire. AOS 1986 ;156 :747-759.

8. **Buckland-Wright JC**.Bone structure and the patterns of force transmission in the cat skull (Felix Catus).J.Morph.1976 ;185 :35-62.

9. **Chambas C.** Canine maxillaire incluse et thérapeutique orthodontique. Rev. ODF 1993 ;27 :9-28.

10. **Chateau M**. Orthopédie dento-faciale, Tomes 1 et 2 Paris : CdP.1993.

11. **Chateau M.** Orthodontic goniometry : Part.1 : Detection and measurement of apical movement. Jour. of Pediatric Dentistry 1995; Vol 19-2: 83-86.

12. **Chateau M.** Orthodontic goniometry: Part.2: Results. Jour. Of Pediatric Dentistry 1995; Vol. 19-2: 87-90.

13. **Dale J**.A propos des extractions sériées.Rev. ODF 1978 ;12 :295-336.

14. **Dewel B.F.** L'extraction en orthodontie. Rev. ODF 1974 ;VIII,4 :513-538.

15. **Friant M.** Anatomie comparée cranio-faciale et dentaire.Paris : J.Prélat,1953.

16. **Fronty P.** Plaidoyer pour la canine. Le chirurgien dentiste de France 1995 ; 751 :118-119.

17. **Greco G.N.** A propos de l'étiologie de l'inclusion des canines supérieures. Rev. ODF 1979 ; 13 : 331-336.

18. **Hüe O**. L'occlusion : Aspects anatomiques, aspects neurophysiologiques. Cahiers de Prothèse 1997 ;100 :65-75.

19. **Lavergne J, Vanneuville G, Santoni S.** Précis d'anatomie comparée cranio-faciale des vertébrés. Heures de France.1996.

20. **Linden RWA.** Periodontal mechanoreceptors and their functions.Dans : Taylor, Neurophysiologie of the jaws and teeth.Ed The Macmillan Press.1990.

21. **Lodter C**. Le meulage mésial des canines temporaires : un traitement précoce de l'encombrement incisif. Rev. ODF 1997 ;31 : 353-356.

22. **Martinez M., Sampéré J.** Interception des malocclusions dans les cas de Classe I d'Angle. Rev.ODF 1987 ; 21 : 189-215.

23. **Montelius G.** Observations on the teeth of the Chinese.J Dent Res 1973; 13: 3O1-316.

24. **Planas P.** La réhabilitation neuro-occlusale. Paris : Masson, 1992.

25. **Salvador Planas C.de.** Les pistes directes en composite : traitement fonctionnel des occlusions croisées. Rev. ODF 1991 ;25 :443-452.

26. **Salvador Planas C.** de. Utilisation de la goniométrie orthodontique pour l'étude de l'expansion apicale, obtenue par la méthode du professeur Planas: la Réhabilitation Neuro-Occlusale. Orthodontie Française 1992 ; Vol.63-2 : 527-535.

27. **Soulet A.** Suppression des causes de déviation de la croissance. Rev. ODF 1996 ;30,4 :445-459.

28. **Van Der Linden F, Wassenberg H, Bakker P.** Généralités sur l'installation de la denture. Rev. ODF 1979 ;13,IV :403-473.