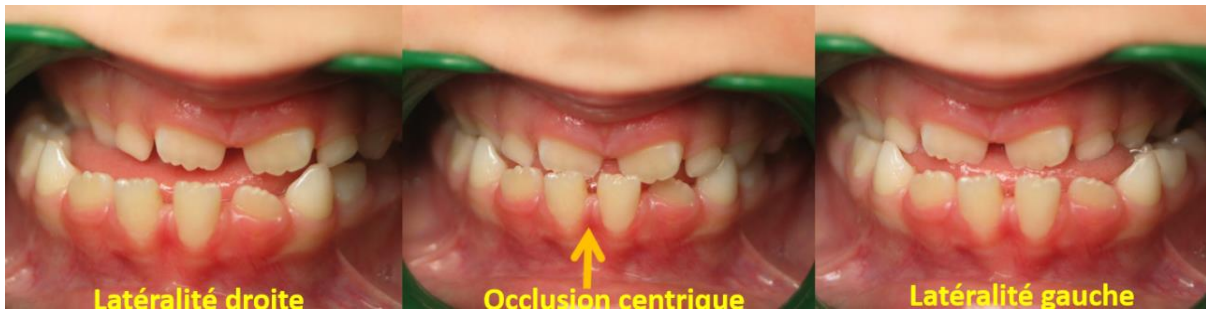

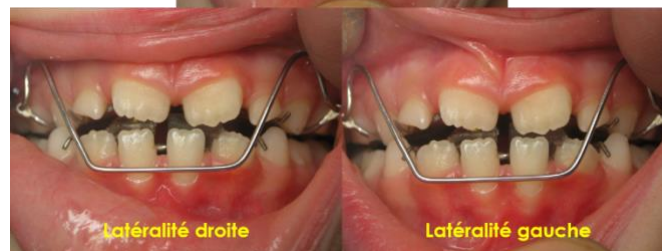
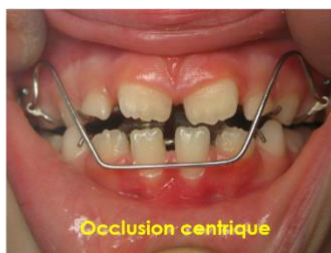## Cas Clinique

Justine D. 7 ans 6 mois en Novembre 2007



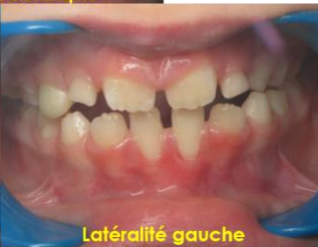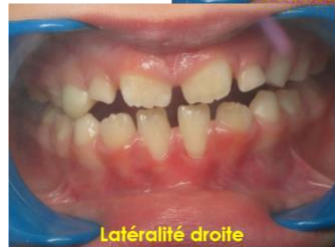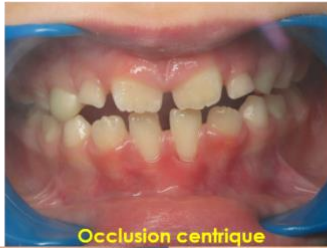CL.III, inversé d'articulé antérieur et droite et latéralités propulsives droite et gauche avec perte de contacts incisifs dues à une mauvaise orientation du plan occlusal qui va inexorablement aggraver la CL.III.

Justine D.



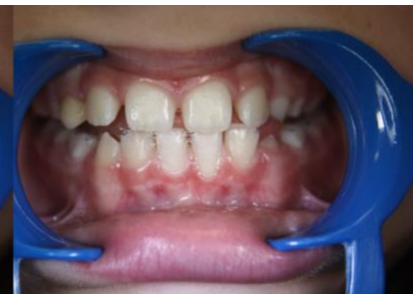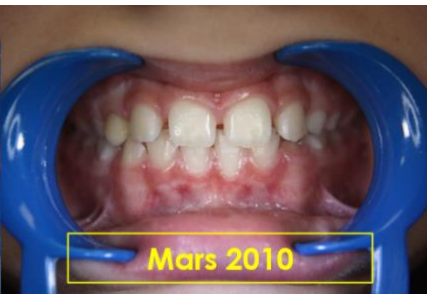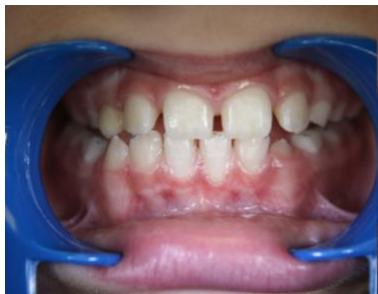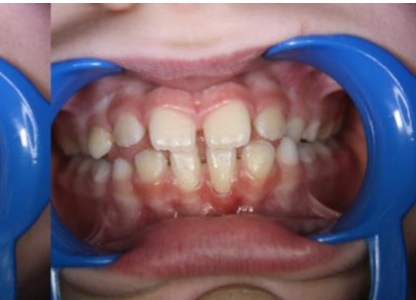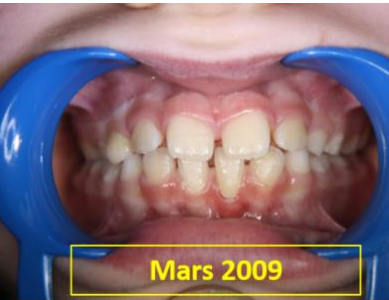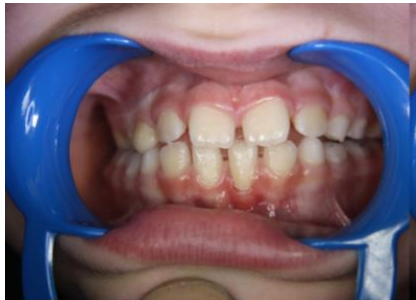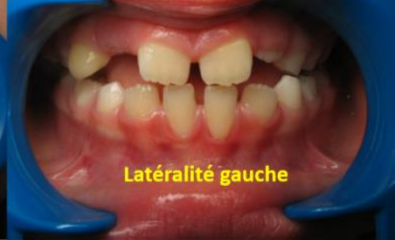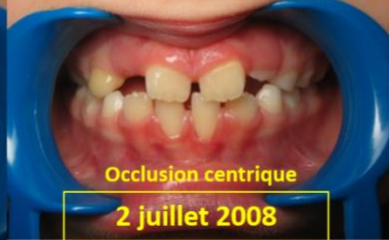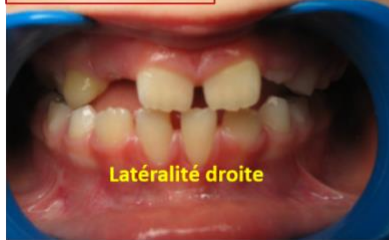Février 2008, pose de plaques à pistes de CL.III et ressort d'Eschler activé tous les 3 jours puis tous les 15 jours jusqu'au 2 avril.

Justine D.

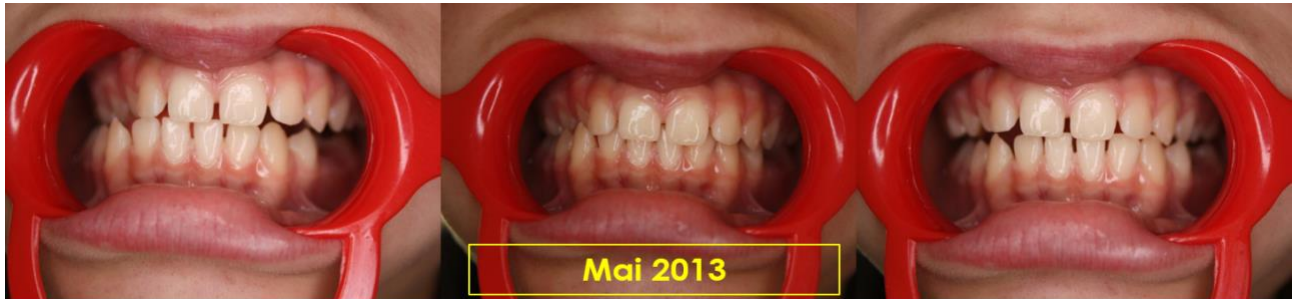
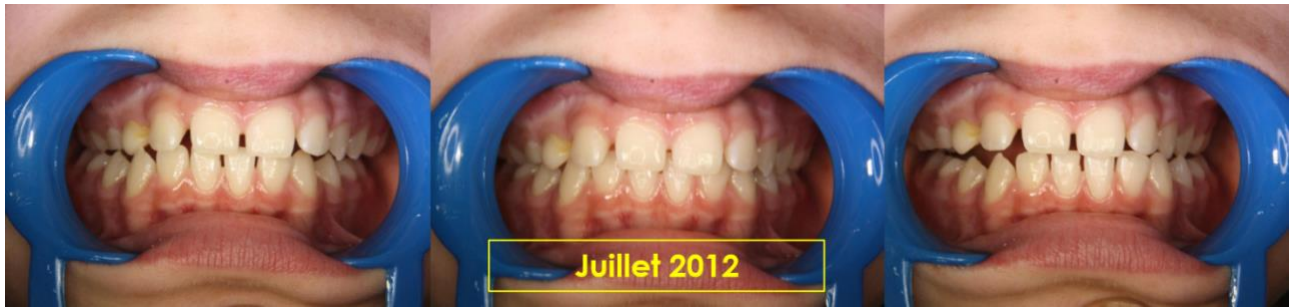
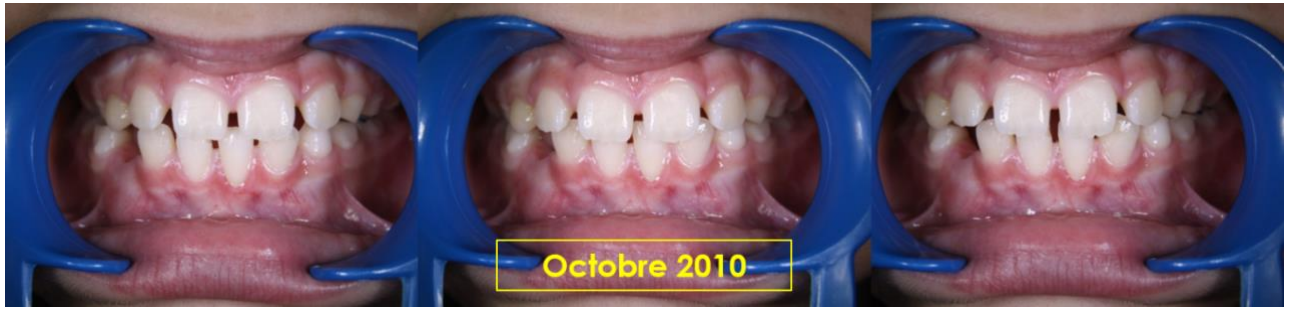2 avril : Appareil enlevé + composite sur 53 + meulage canines gauches : AFMP droit plus grand que l'AFMP gauche puis surveillance....

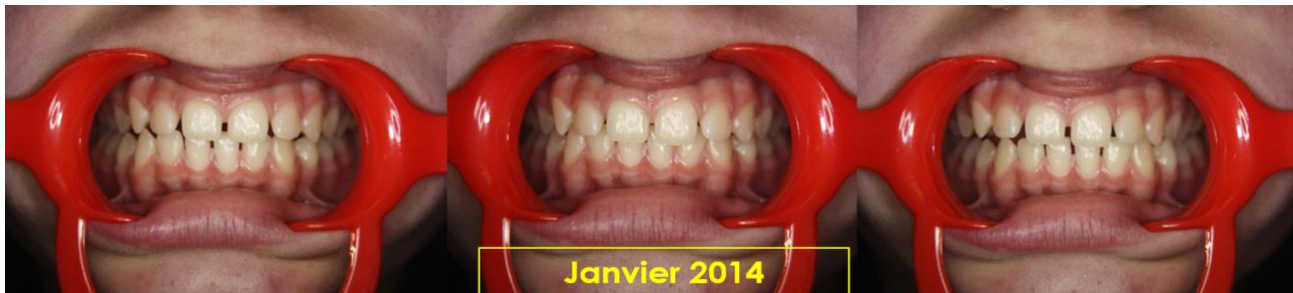Justine D.



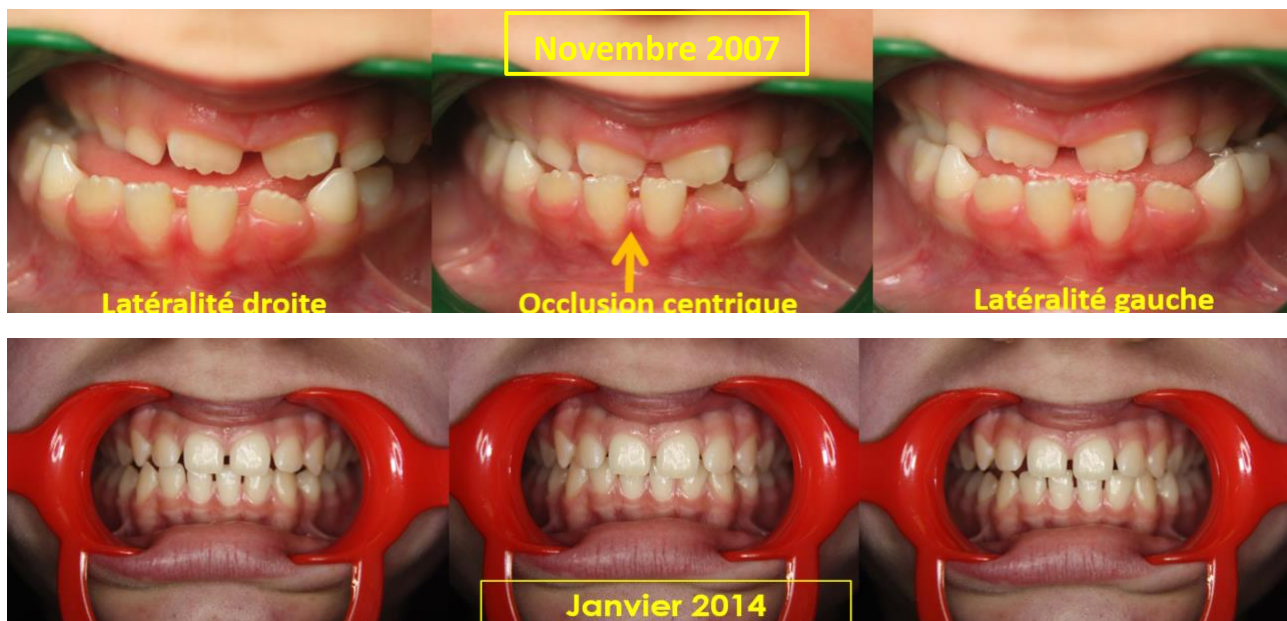




Evolution palatine de 13, pose de plaques à pistes avec ressort sur 13.



Vidéo de janvier 2014



**Pourquoi attendre !!!!**